

Antitromboottinen hoito sydämen vajaatoiminnassa

MARKKU PENTIKÄINEN

PIRJO MUSTONEN

JYRI LOMMI

Yhteenveto

Antitromboottisen lääkityksen eli antikoagulaation ja/tai verihutale-eston tarpeen arvioiminen on oleellinen osa sydämen vajaatoimintapotilaan hoitoa. Vajaatoiminnan mekanismi sekä tausta- ja liitännäissairaudet vaikuttavat suuresti hoidon tarpeeseen ja lääkityksen valintaan. Suurella osalla potilaista on sepelvaltimotauti, jolloin verihutale-estäjähoito on aiheellinen. Yleisimmin antikoagulaatiohoidon tarve liittyy sydämen vajaatoimintaan liittyvään eteisvärinä. Myös sinusrytmisellä olevalla potilaalla voi muodostua hyttymisiä sydämen lokeroiden sisälle, ja lisäksi laskimotukoksen riski on tavanomaista suurempi. Sinusrytmisellä oleville vajaatoimintapotilaille ei kuitenkaan suositella rutiinimaista antikoagulaatiota. On huomioitava, että satunnaistettuja tutkimuksia antikoagulaatiohoidon tehosta sinusrytmisellä oleville potilaille on tehty niukasti ja suositukset perustuvat tältä osin paljolti alaryhmäanalyysiin, kontrolloimattomiin tutkimuksiin ja rekisteritutkimuksiin.

Johdanto

Tavallisin sydämen vajaatoiminnan taustasairaus on sepelvaltimotauti, jolloin verihutale-estäjät kuuluvat peruslääkkeisiin niin kuin muillakin sepelvaltimotautipotilailla. Vajaatoimintaan, sen etiologiasta riippumatta, liittyy sydä-

mensisäisen hyytymän ja laskimotukoksen suurentunut vaara. Sekä sydämensisäisessä hyytymässä että laskimotukoksessa hidastunutta veren virtausta, endoteelivauriota ja veren hyperkoagulaatiota (Virchowin triadi) pidetään edellytyksenä trombin muodostumiselle. Sydämen vajaatoiminnassa nämä komponentit esiintyvät prominentisti: veren virtaus on jo lähtökohtaisesti hidastunutta ja lisäksi krooninen proinflammatorinen tila, oksidatiivinen stressi ja neuroendokriininen aktivaatio muuntavat sekä hyytymisjärjestelmää, endoteelin eritystoimintaa että endoteelin pintarakenteita hyytymiselle altistavaan suuntaan. Suurin riski on niillä vajaatoimintapotilailla, joilla on eteisvärinä. Tässä katsauksessa käymme läpi miten sydämen vajaatoiminta tulee ottaa huomioon tromboosin ehkäisyssä ja miten todettua tromboosia tulee hoitaa.

Tromboosin esto sydämen vajaatoiminnassa

1. Syvän laskimotukoksen esto

Kohonnut laskimopaine, hidas minuuttitilavuus ja immobilisaatio altistavat vajaatoimintapotilaat laskimotukoksille. Sydämen vajaatoiminta lisää syvän laskimotukoksen riskiä 2–3 kertaiseksi. Ilman tromboosiprofylaksiaa jopa puolella vajaatoiminnan vuoksi sairaalahoidossa olevilla potilailla on todettu syvä laskimotukos (1), ja siksi tavanomainen tromboosiprofylaksi (esim. LMWH) onkin perusteltua vuodelepoa edellyttävään sairaalahoidon aikana. Myös ESC suosittelee tromboosiprofylaksiaa akuutin vajaatoiminnan yhteydessä sellaisille potilaille, joilla ei ole pitkäaikaista antikoagulaatiohoitoa (1 A) (2).

2. Systeemiverenkierron embolisaaation esto

Eteisvärinä on hyvin tavallinen rytmihäiriö sydämen vajaatoimintapotilailla; se on todettavissa jopa 40 %:lla (3). Sydämen vajaatoiminta lisää eteisvärinään liittyvää aivohalvausriskiä n. 2–3-kertaiseksi. Systolisen vajaatoiminnan (HFpEF) osalta asiaa on tutkittu enemmän, mutta riskin lisääntymä on ilmeisesti samaa suuruusluokkaa myös diastolisessa vajaatoiminnassa (HFrEF) (4). Yksittäisen potilaan antikoagulaatiohoidon aiheellisuus määräytyy CHA₂DS₂-VASc-pisteiden mukaisesti. Käytännössä lähes kaikilla sydämen vajaatoimintaa sairastavilla eteisvärinäpotilailla on



CHA₂DS₂-VASC-pisteitä enemmän kuin yksi ja siten heille kuuluu aloittaa antikoagulantti, ellei tälle ole selvää kontraindikaatiota. Yksilöllinen vuotoriski tulee arvioida esimerkiksi käyttämällä HAS-BLED-laskuria.

Varfariini estää tehokkaasti eteisvärinäan liittyvän aivohalvauksen ja muun embolisaation riskiä. Lisäksi esim. SOLVD-tutkimuksessa varfariinihoito vähensi vajaatoimintaan liittyvää kuolleisuutta 24 % ja myös vajaatoimintaan liittyviä sairaalahoitajaksoja (5).

Uusien (suorien) antikoagulanttien tehoa ja turvallisuutta ei ole kohdennetusti tutkittu vajaatoimintapotilailla. Suurissa eteisvärinätutkimuksissa RE-LY, ROCKET-AF, ARISTOTLE, ENGAGE-AF TIMI 48 on ollut mukana kohtalainen määrä sydämen vajaatoimintaa sairastavia potilailta (RE-LY 4904 potilasta/27,1 %, ROCKET-AF 9033 potilasta/63,7 %, ARISTOTLE 3235 potilasta/35,5 %, ENGAGE-AF TIMI 48 12124 potilasta/57,4 %). Näiden tutkimusten alaryhmä-analyysien ja meta-analyysin (6) perusteella uusien antikoagulanttien tehon on arvioitu vastaavan vähintään varfariinia ja turvallisuuden olevan jopa parempi, ja näin ollen niiden käyttöä voidaan suositella myös vajaatoimintapotilaille (6, 7). Toisaalta on huomioitava, että näissä tutkimuksissa varfariinihoito toteutui keskimäärin ainoastaan kohtalaisesti (TTR 55–65 %) ja että hyvin toteutuva varfariinihoito (TTR >70 %) on kohtalaisesti toteutuva tehokkaampaa ja turvallisempaa. Käytännössä varfariini, silloin kun se toteutuu hyvin, on siis hyvä vaihtoehto myös sydämen vajaatoimintapotilaille. Lääkettä ja annosta valittaessa on otettava huomioon vajaatoiminnassa usein ilmenevä munuaisten vajaatoiminta.

Sinusrytmisissä olevilla vajaatoimintapotilailla aivoinfarktin ja embolisaation riskin on arvioitu olevan 1–4,5 % vuodessa (8). ASAA ja varfariinia on tutkittu sinusrytmisissä olevilla vajaatoimintapotilailla kuolleisuuden ja embolisaatioiden estoon neljässä satunnaistetussa tutkimuksessa (WASH, 180 potilasta, HELAS, 115 potilasta, WATCH, 1063 potilasta ja WARCEF, 2305 potilasta). Näissä tutkimuksissa ei voitu osoittaa hyötyä rutiininomaisesta ASAn tai varfariinin käytöstä sinusrytmisissä olevilla vajaatoimintapotilaille (9–11). Tähän sopien ESC ei uusimmassa hoitosuosituksessaan suosittele antikoagulaatiota vajaatoimintapotilaille, ellei ole eteisvärinää (2). Sinusrytmisissä olevalle vajaatoimintapotilaalle asiantuntijat kuitenkin kehottavat harkitsemaan antikoagulaatiota, mikäli 1) sydämen systolinen toiminta on alentunut (HFREF) ja potilas on joskus aiemmin sairastanut aivoinfarktin, TIA:n, muun valtimotromboosin tai laskimotukoksen tai 2) sydämen sisällä todetaan hyytymä, ainakin jos se on esiin työntyvä ja/tai liikkuva (12).

3. Antitromboottinen hoito sepelvaltimotautiin liittyvässä sydämen vajaatoiminnassa

Suurella osalla vajaatoimintapotilaista on sepelvaltimotauti ja heillä ASAn käyttö on hyödyllistä ja perusteltua (13). Näyttö ASAn hyödystä kaikille vajaatoimintapotilaille, etiologiasta riippumatta, kuitenkin puuttuu. Näin ollen AHAn

vajaatoimintahoidosuositus ei suosittele ASAA, mikäli ei ole diagnosoitua valtimotautia tai muita erityisiä riskitekijöitä (14). ASAAan tulee yhdistää ADP-estäjä (klopidogreeli, prasugreeli tai tikagrelori) aterotromboottisen tapahtuman tai sepelvaltimon stenttauksen jälkeen. Kun vakaassa sepelvaltimotaudissa (>12 kk akuutista tapahtumasta), on aihe antikoagulaatiohoidolle, ei samanaikaisesti käytetä ASAA eikä ADP-estäjää (ESC III A) (2).

Vasemman kammion tromboosin esto sydäninfarktin jälkeen

Trombosyytteihin vaikuttavilla lääkkeillä ASAlla (15) tai tiklodipiinilla (16) ei ole osoitettu vasemman kammion tromboosia estävää vaikutusta sydäninfarktin jälkeen. ISIS-2 tutkimuksessa ASA puolitti sydäninfarktin jälkeen ilmaantuneiden aivoinfarktien määrän, mutta on epäselvää oliko vähenemisen mekanismina vasemman kammion hyytymämuodostuksen estäminen (17). Oraalisen antikoagulaation (15) ja 10 vrk:n LMWH daltepariinin käytön (150 IU/kg x2 sc) (18) on osoitettu vähentävän vasemman kammion hyytymiä sydäninfarktin jälkeen.

Vasemman kammion tromboosin hoito

Dilatoivassa kardiomyopatiassa vasemman kammion hyytymiä todetaan 10–30 % potilaista (19–21). Hyytymiä saattaa löytyä myös oikeasta kammioista. Parhaiten tromboosiriskiä indikoivat kammioiden koko ja ejektiofraktio (22–24). Kaikki hyytymät eivät emboloi. Suurin emboliariski liittyy kammion sisälle työntyviin ja mobiileihin sekä apikaalisissa aneurysmissä oleviin trombeihin (25) ja ainakin nämä suuren riskin tilanteet ovat aihe antikoagulaatiolle.

Sydäninfarktin jälkeen vauriokohtaan usein kehittyy endokardiumin paikalliseen vaurioitumiseen liittyvää tromboosia, joka saattaa aiheuttaa embolisaatiota. Tromboosiriski on erityisen suuri anteriorisissa ja apikaalisissa infarkteissa. PCI ja antitromboottinen hoito ovat vähentäneet tromboosin insidenssiä n. 50 %:ta 5–10 %iin (26, 27). 10–20 % trombeista aiheuttaa embolisia komplikaatioita (15).

Standardihoitona on pidetty fraktiomattoman hepariinin antamista infuusiona, joskin tutkimusnäyttö hoidon tehosta ja turvallisuudesta on vähäistä (28). Hoidon aloittaminen pienimolekulaarisella hepariinilla ja jatkohoito varfariinilla on ilmeisesti vähintään yhtä tehokasta ja turvallista (29) ja käytännöllisempää. Akuuttin sydäninfarktiin liittyvän vasemman kammion tromboosin yhteydessä ESC suosittelee antikoagulaation kestoksi 6 kuukautta, joskin hoidon lopettamista 3 kuukauden jälkeen voi harkita, jos trombi on hävinnyt ja liikehäiriö korjautunut (30). AHA puolestaan suosittelee 3 kuukauden antikoagulaatiota ja INR-tavoitteen alentamista tasolle 2–2.5, jos käytössä on varfariinin rinnalla sekä aspiriini että ADP-estäjä (31). Vasemman kammion trombeja on hoidettu yksittäistapa-

uksissa menestyksekkäästi trombolyysillä, mutta suuren vuoto- ja embolisaation riskin vuoksi sitä ei voi suositella rutiinihoidoksi (32).

Harvinaisia vajaatoimintaan liittyviä protromboottisia tiloja

1. Takotsubomyopatia

Takotsubomyopatiale on ominaista äkillisesti, esim. järkytyksen laukaisemana alkanut rintakipu ja ahdistusoireilu, jonka aikana EKG:ssä todetaan koronaarianatomiasta poikkeavia ST-nousuja. Sydänlihaskvaurion merkkiaineet ovat myös positiivisia. Takotsubomyopatian tarkka patofysiologia on vielä puutteellisesti tunnettu. Supistushäiriön syyksi on esitetty mm. sympaattisen hermoston välittämää mikrosirkulaation häiriötä.

Takotsubomyopatian yleisimmässä muodossa vasemman kammion apikaalinen osa on heikosti supistuva tai täysin supistumaton, kun taas keskikammio voi supistua hyperdynaamisesti. Harvinaisemmissa muodoissa hypokinesia on keskikammiossa tai basaalisesti. Hypokinesiaan tai akinesiaan voi liittyä trombinmuodostusta taudin akuutin vaiheen aikana. Trombimuodostus on todennäköisesti seuraus endomyokardiumin vaurioitumisesta sekä mekaanisen supistustoiminnan poikkeavuudesta. Arviot trombin yleisyydestä vaihtelevat 5–8 %:iin (33, 34). Trombi voi olla seinämän myötäinen ja laattamainen tai varrellinen ja verivirrassa heiluva. Jälkimmäiseen arvellaan liittyvän suurempi emboliariski. Julkaistuissa raporteissa vakavat tromboemboliset komplikaatiot ovat olleet kuitenkin suhteellisen harvinaisia 1–2 %:n luokkaa (34, 35). Poikkeavasta systeemisestä hyytymisjärjestelmän aktivoitumisesta takotsubokardiomyopatian yhteydessä ei ole saatu näyttöä (36).

Tromboosiriskin takia takotsubomyopatiassa on suositeltavaa aloittaa heti sairauden toteamisvaiheessa verenhiyttymistä estävä lääkehoito pienimolekyylarisella hepariinilla (tai fraktiomattomalla hepariinilla) ja myöhemmin jatkaa hoitoa varfariinilla kunnes kammion supistuminen on palautunut. Usein potilailla on samanaikaisesti myös sepelvaltimotautiin viittaavia löydöksiä, jolloin potilas tarvitsee jatkohoidoksi pysyvän ASAn.

2. Trabekuloiva kardiomyopatia

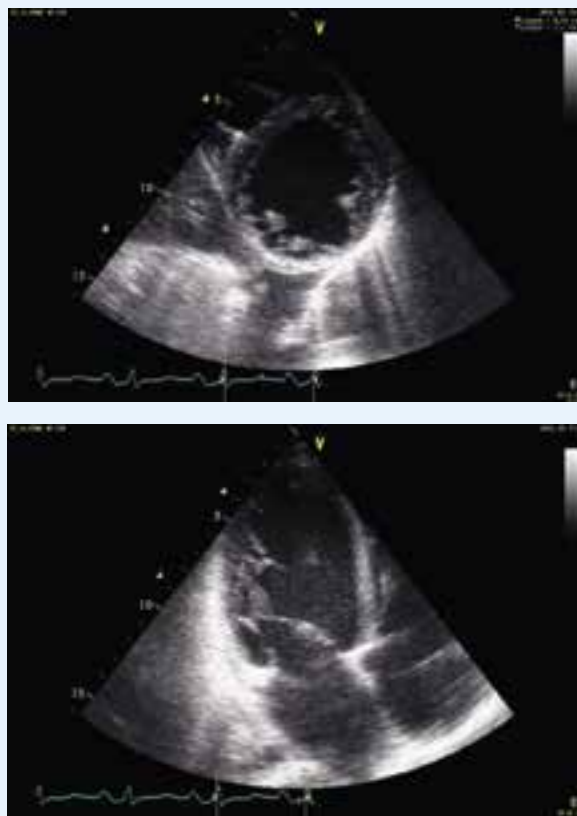Trabekuloivassa kardiomyopatiassa löyhä endokardium ja sen kryptatamaiset muutokset ja uurteet sijoittuvat tavallisimmin vasemman kammion apikaaliselle alueelle. Vaikeimmissa tautimuodoissa trabekulaatio voi ulottua apeksista kammion sivuseinää tai septumia pitkin ylemmäksi kohti hiippaläppätasoa ja vasemman kammion ulosvirtauskanavaa. Ultraäänitutkimuksessa löyhän ja tiiviin kammiotseinämän paksuuskien suhde systolissa on > 2 , trabekuleiden välissä todetaan verenvirtauista, kompaktoitunut osa on ohutseinäinen ja vasemman kammion ektiofraktio on alle 40 % (kuva 1). Trombiriski lisääntyy mitä suurempi

alue on trabekuloitunut ja mitä heikommin kammio supistuu. Tromboosiriskin takia elinikäistä antikoagulaatiohoitoa tulee harkita (37).

3. Hypereosinofiilinen oireyhtymä

Hypereosinofiilisen oireyhtymän sydänmanifestaatioon kuuluvat sydänlihaskvaurio, tromboosi ja myokardiumin fibroosi. Trombiriski on suurimmillaan oireyhtymän nekroottisen vaiheen aikana, jolloin sydänlihaksen eosinofiilistä graluloista vapautuvat toksiset kationisten proteiinit vaurioittavat endokardiumin sekä läppien pintaa. Kollageenin paljastuminen, von Willebrandin tekijän ja kudostekijän vapautuminen luovat hyytymän muodostukselle otolliset olosuhteet. Ilmeisesti myös eosinofiilien vapautamat proteiinit aktivoivat hyytymisjärjestelmää sekä verihiutaleita. Alentunut supistusvireys lisää edelleen hyytymämuodostuksen ja embolisten komplikaatioiden riskiä. Hyytymät ovat yleensä seinämänmyötäisiä ja ilmaantuvat alkuvaiheessa kammion kärjen alueelle. Myöhäisemmässä vaiheessa trombien organisoituminen ja fibrotisoituminen johtaa kammioseinämän jäykistymiseen ja hemodynamiikka muuttuu restriktiiviseksi.

Oleellista on hematologisen perussairauden hyvä hoito. Tromboosiprofylaksiasta ei ole tutkimusnäyttöä ja joskus tromboembolisia tapahtumia ilmenee antikoagulaatiohoidosta huolimatta. Vasemman kammion etenevä



Kuva 1. Trabekuloiva kardiomyopatia nuorella potilaalla.



trombimuodostus, seinämän paksuuntuminen ja restriktio ovat ääritapauksessa aiheita fibroottisen ja trombosoituneen endomyokardiumin kirurgiselle poistolle. (38)

4. Peripartumkardiomyopatia

Peripartum- ja postpartumkardiomyopatialla tarkoitetaan raskauden viimeisinä kuukausina tai synnytyksen jälkeisinä kuukausina puhkeava kardiomyopatiaa, jonka yleisyydeksi on esitetty 3.6–4.8/ 10 000 synnytystä. Peripartum- ja postpartumkardiomyopatiat luokitellaankin autoimmuunimyokardiittien joukkoon, vaikkakin patofysiologiset mekanismit ovat edelleen puutteellisesti tunnettuja. Tromboosiriski on suurempi kuin muissa kardiomyopatioissa raskauteen liittyvän hyytymistäipumuksen takia. Vasemman kammion hyytymien esiintyvyydeksi on arvioitu 10–17 % (39,40). Hyytymisen läsnäolo viittaa vaikeampaan tautimuotoon ja vasemman kammion heikompaan toipumiseen (41). Valtimoembolioita on kuvattu useissa postpartum kardiomyopatia potilaita koskevissa tapausselostuksissa, suurimmassa potilasaineistossa valtimoembolia esiintyi < 2 %:lla (39).

Postpartumkardiomyopatian spontaani paranemistaipumus on suuri, joskin toipuminen voi kestää kuukausia. Vaikeimmissa tapauksissa vajaatoiminta voi edetä henkeä uhkaavaksi ja joudutaan turvautumaan tilapäiseen mekaaniseen verenkierron tukemiseen tai sydämen siirtoon. Lääkehoito noudattaa sydämen vajaatoiminnan ja kardiomyopatian yleisiä hoitolinjoja. Raskauden aikana tromboosia voidaan hoitaa pienimolekyylisellä hepariinilla, synnytyksen jälkeen ja imetyksen aikana varfariinilla.

5. Sydämen mekaaninen tukihoido (LVAD)

Apupumppuhoidossa kiertävä veri kohtaa useita erilaisia vierasmateriaalipintoja, jotka altistavat hyytymän muodostumiselle. Trombiriskiä lisäävät myös suuri vasemman kammion koko, kammion heikko supistuminen sekä kammioarytmiat. Pumppujen ja letkustojen pinnoitteilla voidaan ehkäistä trombin syntyä, mutta tästä huolimatta antikoagulaatiohoito on välttämätöntä. Tuoreessa selvityksessä kumulatiivinen aivohalvausriski 1, 3 ja 5 vuoden hoidon aikana oli jatkuvaan virtaukseen perustuvilla pumpuilla (HeartWare ja Heart-Mate II) 15 %, 33 %, ja 39 % (42). Toisaalta voimakas antikoagulaatio ja hoidon aikana kehittyvä hankinnainen von Willebradtin tauti altistavat vuodoille, erityisesti ruoansulatuskanavan alueella.

Suomessa käytettävällä HeartWare pumpulla antikoagulaationa käytetään varfariinia pyrkien 2.5–3.5 INR tasoon. Tämän lisäksi käytetään ASAa tai valikoidusti klopidooreliä joiden tehoa arvioidaan trombosyyttien funktiotestillä.

6. Sydämensiirto

Sydämensiirron jälkeen trombiriski on yleensä vähäinen. Postoperatiivinen tehohoitojakson pitkeydessä se voi kuitenkin suurentua esimerkiksi siirteen alkuvaiheen heikon supistumisen ja tilapäisen verenkierron mekaanisen tuke-

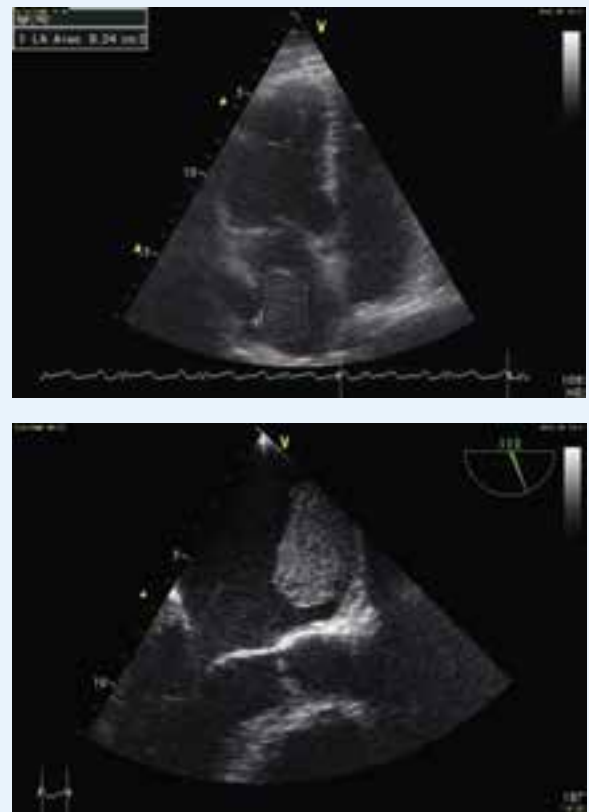
misen takia tai jos ilmenee munuaisten vajaatoimintaa. Postoperatiivisessa vaiheessa käytetään tavallisesti pienimolekulaarista hepariinia. Antikoagulaatiotarpeen pitkittyessä siirrytään varfariiniin.

Vaikeaan hyljintäreaktioon liittyvä vasemman kammion supistushäiriö voi altistaa sydämen sisäiselle trombil-le. Eteisten sauma-alueisiin voi myös kehittyä trombia, jos eteinen on hyvin kookas, kirurginen sauma on paksu ja jos virtausnopeudet ovat hyvin hitaat (kuva 2).

Siirtotapahtumaan liittyvä kylmäiskemia voi aiheuttaa siirteen sepelvaltimoihin endoteelivaurion ja mikrosirkulaation häiriön. Toistuvat mikrotrombit, hyljintäreaktiot ja verisuonten tulehtuminen kiihdyttävät osaltaan sepelvaltimotautin syntyä (43, 44). Sepelvaltimotautitapahtumien ehkäisemiseksi siirtopotilailla käytetään elinikäistä ASA-lääkitystä (45). Akuutin koronaarisyndroman yhteydessä trombosyyttiaggregaatiota hillitään ASA:n ja ADP:n estäjän yhdistelmällä sekä pienimolekyylisellä hepariinilla samoilla periaatteilla kuin muillakin sepelvaltimotautipotilailla. Paikallisten ahtaumien hoidossa käytetään lääkepinnoitettuja stenttejä.

Lopuksi

Antikoagulaatiohoidon hyödyistä on selvä näyttö, mikäli vajaatoimintapotilaalla on eteisvärinä. Sinusrytmisissä olevil-



Kuva 2. Trombi vasemman eteisen sauma-alueella.

la potilailla rutiininomaisesta antikoagulaatiohoidosta ei sen sijaan ole osoitettu olevan hyötyä eikä sitä suositella. Tromboosille erityisen altistavissa tiloissa antikoagulaatio voi kuitenkin olla perusteltua joillekin sinusrytmissä oleville vajaatoimintapotilaille. Hoitoratkaisu perustuu tällöin asiantuntijamielipiteisiin, yksilölliseen harkintaan ja potilaan kokonaisvaltaiseen arviointiin. Ne sinusrytmissä olevat potilaat, joilla vajaatoiminnan taustalla on sepelvaltimotauti, ja joilla ei ole antikoagulaatiohoitoa, tarvitsevat pitkäaikaisen verihiihtale-estäjääläkityksen.

Viitteet

- Piazza G, Goldhaber SZ, Lessard DM et al. Venous thromboembolism in heart failure: preventable deaths during and after hospitalization. *Am J Med* 2011;106:600–608.
- McMurray JJV, Adamopoulos S, Anker SD et al. ESC Guidelines for the diagnosis and treatment of acute and chronic heart failure 2012. *Eur Heart J* 2012; 14:803–869.
- Linssen GC, Rienstra M, Jaarsma T, Voors AA, van Gelder IC, Hillege HL, van Veldhuisen DJ. Clinical and prognostic effects of atrial fibrillation in heart failure patients with reduced and preserved left ventricular ejection fraction. *Eur J Heart Fail* 2011;13:1111–20.
- Agarwal M, Apostolakis S, Lane DA ym. The impact of heart failure and left ventricular dysfunction in predicting stroke, thromboembolism, and mortality in atrial fibrillation: a systematic review. *Clin Ther* 2014;36:1135–1144.
- Al-Khadra AS, Salem DN, Rand WM et al. Warfarin anticoagulation and survival: a cohort analysis from the Studies of Left Ventricular Dysfunction (SOLVD) Trial. *J Am Coll Cardiol* 1998;31:749–753.
- Savarese G, Rosano GMC, John McMurray JJV, et al. Efficacy and safety of novel oral anticoagulants in patients with atrial fibrillation and heart failure: a meta-analysis of phase III clinical trials. *J Am Coll Cardiol* 2015; 65:A793.
- Boos CJ, Brown L. Anticoagulation in atrial fibrillation and chronic heart failure: the risk and drug of choice. *Curr Opin Cardiol* 2016, In Press.
- Isnard R, Komajda M. Thromboembolism in heart failure, old ideas and new challenges. *Eur J Heart Fail*. 2001;3:265–9.
- Lip GYH, Shantsila E. Anticoagulation versus placebo for heart failure in sinus rhythm. *Cochrane Database Syst Rev* 2014.
- Liew AYL, Eikelboom JW, Connolly SJ, ym. Efficacy and safety of warfarin vs. antiplatelet therapy in patients with systolic heart failure and sinus rhythm: a systematic review and meta-analysis of randomized controlled trials. *Int J Stroke* 2014; 9: 199–206.
- Homma S, Thompson JLP, Pullicino PM, ym. Warfarin and aspirin in patients with heart failure and sinus rhythm. *New Eng J Med*. 2012; 366:1859–69.
- Lip GYH, Ponikowski P, Andreotti F ym. Thromboembolism and antithrombotic therapy for heart failure in sinus rhythm. An executive summary of a joint consensus document from the ESC heart failure association and the ESC working group on thrombosis. *Thromb Haemost* 2012;108:1009–1022.
- Collaborative meta-analysis of randomised trials of antiplatelet therapy for prevention of death, myocardial infarction, and stroke in high risk patients. *BMJ* 2002;324: 71–86.
- Yancy CW, Jessup M, Bozkurt B et al. 2013 ACCF/AHA Guideline for the Management of Heart Failure. A Report of the American College of Cardiology Foundation/ American Heart Association Task Force on Practice Guidelines. *J Am Coll Cardiol*. 2013;62:e147–239.
- Vaitkus PT, Bernathan ES. Embolic Potential, Prevention and Management of Mural Thrombus Complicating Anterior Myocardial Infarction: A Meta-Analysis. *J Am Coll Cardiol*. 1993;22:1004–9.
- Bellotti P, Claudiani F, Chiarella F, Domenicucci S, Scopinaro G, Mazzotta G, Lupi G, Strada P, Vecchio C. Left ventricular thrombi: changes in size and in platelet deposition during treatment with indobufen and ticlopidine. *Cardiology*. 1990;77:272–9.
- Randomized trial of intravenous streptokinase, oral aspirin, both, or neither among 17187 cases of suspected acute myocardial infarction: ISIS-w. *Lancet* 1988;332:349–360.
- Kontny F, Dale J, Abildgaard U, Pedersen TR. Randomized trial of low molecular weight heparin (dalteparin) in prevention of left ventricular thrombus formation and arterial embolism after acute anterior myocardial infarction: the Fragmin in Acute Myocardial Infarction (FRAMI) Study. *J Am Coll Cardiol*. 1997;30:962–9.
- Falk RH, Foster E Coats MH. Ventricular thrombi and thromboembolism in dilated cardiomyopathy: a prospective follow-up study. *Am Heart J* 1992;123:136–142.
- Gottdiener JS, Gay JA, VanVoorhees L, DiBianco R, Fletcher RD. Frequency and embolic potential of left ventricular thrombus in dilated cardiomyopathy: assessment by 2-dimensional echocardiography. *Am J Cardiol* 1983;52:1281–1285.
- Ciaccheri M, Castelli G, Cecchi F et al. Lack of correlation between intracavitary thrombosis detected by cross sectional echocardiography and systemic emboli in patients with dilated cardiomyopathy. *Br Heart J* 1989;62:26–29.
- Loh E, Sutton MSJ, Wun CCC et al. Ventricular dysfunction and the risk of stroke after myocardial infarction. *N Engl J Med* 1997; 336: 251–257.
- Kalaria VG, Passannante MR, Shah T et al. Effect of mitral regurgitation on left ventricular thrombus formation in dilated cardiomyopathy. *Am Heart J* 1998;135:215–220.
- Sharma ND, McCullough PA, Philbin EF, Weaver WD. Left ventricular thrombus and subsequent thromboembolism in patients with severe systolic dysfunction. *Chest* 2000; 117; 314–320.



25. Stratton JR, Resnick AD. Increased embolic risk in patients with left ventricular thrombi. *Circulation* 1987;75:1004–1011.
26. Kalra A, Jang IK. Prevalence of early left ventricular thrombus after primary coronary intervention for acute myocardial infarction. *J Thromb Thrombolysis* 2000; 10: 133–136.
27. Solheim S, Seljeflot I, Lunde K et al. Frequency of left ventricular thrombus in patients with anterior wall acute myocardial infarction treated with percutaneous coronary intervention and dual antiplatelet therapy. *Am J Cardiol* 2010; 106: 1197–1200.
28. Heik SC, Kupper W, Hamm C, Bleifeld W, Koschyk DH, Waters D, Chen C. Efficacy of high dose intravenous heparin for treatment of left ventricular thrombi with high embolic risk. *J Am Coll Cardiol*. 1994;24:1305–9.
29. Meurin P, Tabet JY, Renaud N, Weber H, Grosdemouge A, Bourmayan C, Driss AB. Treatment of left ventricular thrombi with a low molecular weight heparin. *Int J Cardiol*. 2005; 98:319–23.
30. Steg G, James SK, Atar D et al. ESC Guidelines for the management of acute myocardial infarction in patients presenting with ST-segment elevation. *Eur Heart J* 2012; 33:2569–2619.
31. O’Gara PT, Kushner FG, Ascheim DD, et al. 2013 ACCF/AHA guideline for the management of ST-elevation myocardial infarction: a report of the American College of Cardiology Foundation/American Heart Association Task Force on Practice Guidelines. *J Am Coll Cardiol*. 2013;61:e78–140.
32. van Danzig JM, Delemarre BJ, Bot H, Visser CA. Left ventricular thrombus in acute myocardial infarction. *Eur Heart J* 1996;17:1640–45.
33. Haghi D, Papavassiliu T, Heggemann F ym. Incidence and clinical significance of left ventricular thrombus in tako-tsubo cardiomyopathy assessed with echocardiography. *Q J med* 2008;101:381–6.
34. Kurisu S, Kihara Y. Tako-Tsubo cardiomyopathy: Clinical presentation and underlying mechanism. *J Cardiol* 2012;60:429–37.
35. Kurisu S, Inoue I, Kawagoe T ym. Incidence and treatment of left ventricular apical thrombosis in Tako-tsubo cardiomyopathy. *Int J Cardiol* 2011;146:E58–60.
36. Parkkonen O, Mustonen P, Puurunen M ym. Coagulation changes in takotsubo cardiomyopathy support acute phase reaction and catecholamine excess, but not thrombus production. *Int J Cardiol* 2014; 177:1063–5.
37. Arbustini E, Weidemann F, Hall JL. Left Ventricular Noncompaction. *J Am Coll Cardiol* 2014;64:1840–50.
38. Kleinfeldt T, Nienaber CA, Kische S ym. Cardiac manifestation of the hypereosinophilic syndrome: new insights. *Clin Res Cardiol* 2010;99:419–27.
39. Amos AM, Jaber WA, Russell SD. Improved outcomes in peripartum cardiomyopathy with contemporary. *Am Heart J* 2006; 152: 509–13.
40. Napporn AG, Kane A, Damorou JM ym. Intraventricular thrombosis complicating peripartum idiopathic-myocardial pathology. *Ann Cardiol Angeiol* 2000;49:309–14.
41. Elkayam U. Clinical Characteristics of Peripartum Cardiomyopathy in the United States. *J Am Coll Cardiol* 2011;58:659–70.
42. Stulak JM, Davis ME, Haglund N ym. Adverse events in contemporary continuous-flow left ventricular assist devices: A multi-institutional comparison shows significant differences. *J Thorac Cardiovasc Surg* 2016;151:177–89.
43. Mehra MR, Crespo-Leiro MG, Dipchand A ym. International Society for Heart and Lung Transplantation working formulation of a standardized nomenclature for cardiac allograft vasculopathy -2010. *J Heart Lung Transplant* 2010;29:717–27.
44. Matsumo Y, Cassar A, Li J ym. Repeated episodes of thrombosis as a potential mechanism of plaque progression in cardiac allograft vasculopathy. *Eur Heart J* 2013;34:2905–15.
45. Hollis IB, Reed BN, Moranville MP. Medication Management of Cardiac Allograft Vasculopathy After Heart Transplantation. *Pharmacotherapy* 2015; 35(5):489–501. ■

Sidonnaisuudet

- Jyri Lommi: Luentopalkkio (Orion Oyj, Novartis Finland Oy, Vifor Pharma).

Markku Pentikäinen
kardiologi, dosentti
Sydän- ja keuhkokeskus HYKS

Pirjo Mustonen
kardiologi, dosentti
KSSHP

Jyri Lommi
ylilääkäri, dosentti
Sydän- ja keuhkokeskus HYKS

Klexane®
enoksapariini



Vahva näyttö ja pitkä kokemus tekevät mestarin tromboosiprofylaksissa



Siirrymme uusiin turvalaitteella varustettuihin
ruiskuihin kevästä 2016 alkaen.

Käyttöaiheet: Laskimoperäisten tromboembolioiden profylaksia leikkauspotilailla. Suositeltu enoksapariiniansios on kohtalaisen riskin potilailla 20 mg tai 40 mg kerran päivässä ja korkean riskin potilailla 40 mg kerran päivässä. Hoidon kesto on keskimäärin 7–10 päivää, joillakin hoitoaika voi olla pidempi. Enoksapariinihoitoa jatketaan, kunnes laskimotromboemolian riski on ohi. Ortopedisessä kirurgisassa 3 viikon jatkoahoito sairaalahoidon jälkeen on osoittautunut hyödylliseksi.

Laskimotromboemolian profylaksia sisätautipotilailla. Tromboosien ehkäisy elimistön ulkopuolisessa verenkierrossa hemodialyysin aikana. Sekä komplisoidun että komplisoitumattoman syvän laskimotromboosin hoito. Epästabiilin angina pectoriksen ja non-Q-aaltinfarktin hoito yhdessä ASA:n kanssa. Akuutin ST-nousuinfarktin hoito (STEMI) mukaan lukien ne potilaat, joita hoidetaan lääkkeellisesti tai joille tehdään myöhemmin perkutaaninen sepelvaltimotoinenpide (PCI). Lisätiedot käytöstä näissä indikaatioissa ks. valmisteyhteenveto.

Vasta-aiheet: Yliherkkyys enoksapariinatriumille, hepariinille tai sen johdoksille sekä muille pienimolekyylisille hepariineille. Yliherkkyys bentsyylialkoholille. Yleistyneet verenvuotosairaudet (paitsi DIC). Aktiiviset vaikeat vuotöhäiriöt ja tilat, joihin liittyy vakavien verenvuotojen riski, kuten äskettäinen aivoverenvuodosta johtuva halvaus. Akuutti bakterieellinen endokardiitti. Aktiivi gastroduodenaalihaava.

Varoitukset ja käyttöön liittyvät varoitukset: Pienimolekulaarisia hepariineja ei tule käyttää valmistetta vaihtaan, koska ne poikkeavat toisistaan valmistustavan, molekyylipainojen, spesifisten anti-Xa-aktiiviteettien, yksikköjen ja annostuksen suhteen. Tämä aiheuttaa eroja farmakokinetikassa ja biologisessa aktiiviteetissa (esim. antitrombiiniaktiiviteetti ja verihiutaleinteraktiot). Kunkin lääkkeen kohdalla vaaditaan käytön suhteen erityistä tarkkaavaisuutta ja mukautumista. Katso valmisteyhteenvedosta erityisesti käyttöön liittyvät varoitukset seuraavien potilastyypien hoidon suhteen: potilaat, joille tehdään epiduraalinen tai spinaalinen anestesia, spinaalipisto tai käytetään vastaavasti katetria, tai joilla on aikaisemmin esiintynyt hepariinin aiheuttamaa trombosytopeniaa, tai joille tehdään perkutaanisia sepelvaltimoiden revascularisaatiotoimenpiteitä, tai joilla on sydämen keinoläppä

Yhteisvaikutukset muiden lääkevalmisteiden kanssa sekä muut yhteisvaikutukset: Suositellaan, että hemostaasiin vaikuttavien lääkkeiden käyttö tulisi lopettaa ennen enoksapariinihoidon alkamista, ellei niiden käyttö ole välttämätöntä. Näitä valmisteita ovat systeemiset salisylaattit, ASA ja tulehduskipulääkkeet (mukaan lukien ketorolaakki), dekstraani 40, tiklodipiini, klopidogreeli, systeemiset glukokortikoidit, trombolyytit ja antikoagulantit sekä muut verihiutaleiden estäjät mukaan lukien glykoproteiini IIb/IIIa

antagonistit. Jos yhdistelmähoito on indikoitua, tulee enoksapariinia käyttää varoen kliinisen ja tarvittaessa laboratorioseurannan avulla.

Haittavaikutukset: Hyvin yleinen: verenvuoto, trombosytoosi, maksaentsyymien lisääntyminen. Yleiset: trombosytopenia, allerginen reaktio, urtikaria, kutina, eryteema, injektiokohdan hematooma, injektiokohdan kipu, muu injektiokohdan reaktio. Melko harvinaiset: kallonisäinen verenvuoto, retroperitoneaalinen verenvuoto, rakkulainen ihottuma, paikallinen ärsytys, ihonekroosi injektiokohdassa. Harvinaiset: anafylaktiset/anafylaktoidiset reaktiot, hyperkalemia, ihovaskuliitti, injektiokohdan kyhmyt. Muut haittavaikutukset, ks. valmisteyhteenveto.

Antidootti ja hoito: Antikoaguloivat vaikutukset voidaan suurelta osin neutraloida injektioimalla laskimoon hitaasti protamiinia. Ks. tarkemmin valmisteyhteenveto.

Pakkaukset ja hinnat 1.3.2016

Klexane® 100 mg/ml inj. neste	VMH+ALV 1.3.2016	Peruskorvattu kustannus potilaalle/ruisku
10 x 0,2 ml 20 mg	31,53 €	2,04 €
10 x 0,4 ml 40 mg	50,45 €	3,17 €
10 x 0,6 ml 60 mg	65,98 €	4,10 €
10 x 0,8 ml 80 mg	70,17 €	4,35 €
10 x 1 ml 100 mg	80,40 €	4,97 €
50 x 0,2 ml 20 mg	140,16 €	1,71 €
50 x 0,4 ml 40 mg	223,62 €	2,71 €

Korvattavuus: SV-peruskorvattava (40 %). Ylempi erityiskorvausryhmä (100 %). Erityiskorvausoikeus myönnetty Rintasyöpä (115) Eturauhassyöpä (116), Leukemiat, muut pahanlaatuiset veri- ja luuydintaudit sekä pahanlaatuiset imukudostaudit (117), Gynekologiset syövät (128), tai Pahanlaatuisen kasvain (130) -diagnoosilla yhdessä tromboemolian reseptimerkinnän kanssa ja enintään puolen vuoden hoitoaikaa vastaavasta lääkemäärästä.

Lisätiedot: Valmisteyhteenveto www.sanofi.fi. Sanofi Oy, PL 22 (Huopalahdentie 24), 00351 Helsinki.
SAF.ENO.16.04.0233

SANOFI