

# Salasyntyinen aivoinfarkti

JUKKA PUTAALA

JORMA KOKKONEN

## Tiivistelmä

Joka kolmas aivoinfarkti jää salasyntyiseksi, jolloin selvää kausaalista syytä ei voida osoittaa. Suurin osa näistä sopii piirteiltään sydänperäiseen embolisaatioon ja potilaiden aivoinfarktin uusimisriski on yhtä suuri kuin tunnetusta embolialähteestä infarktin saaneilla. Äskettäiset pitkiä EKG-rekisteröintejä tavanomaiseen lyhyeen Holter-rekisteröintiin verranneet tutkimukset ovat havainneet piilevän eteisvärinän löytyvän tällaisilta potilailta sitä todennäköisemmin mitä pitempi rekisteröinti kyetään toteuttamaan. Soveltuvimman ja kustannustehokaimman pitkäkestoisen EKG-rekisteröintimenetelmän löytäminen kliiniseen käyttöön on keskeinen haaste. Käynnissä on myös salasyntyisen piirteiltään embolisen aivoinfarktin sekundaaripreventiossa suoria antikoagulantteja aspiriiniin vertailevia tutkimuksia, jolloin lähtökohta on pragmaattisempi – hyödyttääkö todennäköisimmän syyn mukainen hoito syytä aktiivisesti etsimättä? Alle 50-vuotiailla potilailla salasyntyiset aivoinfarktit ovat vanhempia potilaita vielä yleisempi ongelma ja yhdistävä piire heillä on vertailuväestöä useammin löytyvä avoin soikea aukko. Toistaiseksi ei ole pitävää tutkimusnäyttöä siitä, ketkä erityisesti hyötyisivät avoimen soikean aukon katetrisulusta.

## Johdanto

Aivoinfarkti luokitellaan salasyntyiseksi eli kryptogeeniseksi, mikäli selvää kausaalista syytä ei voida osoittaa. Noin joka kolmas aivoinfarkteista on salasyntyinen. Luokitukseen voidaan päätyä perusteellisten tutkimusten jälkeen tai siksi, ettei riittävän kattavia diagnostisia tutkimuksia ole tehty. Viimeaikaiset tutkimukset ovat osoittaneet suurimman osan salasyntyisistä aivoinfarkteista sopivan piirteiltään kardioembolisiksi ja tällaisten uusimisvaaran suureksi. Äskettäin on havaittu eteisvärinän löytyvän pitkäkestoisessa rekisteröinnissä merkittävältä osalta salasyntyisen aivoinfarktin saaneilta iäkkäämmiltä potilailta, kun taas nuoremmilla alle 50-vuotiailla potilailla eteisväliseinän avoin soikea aukko on tavallinen löydös. Tässä katsauksessa käsitellään nimenomaan näitä emboliselta näyttäviä salasyntyisiä aivoinfarkteja ja niiden diagnostisia ja hoidollisia näkökohtia.

## Yleisyys ja määritelmät

Tutkimuksesta riippuen kaikista aivoinfarktipotilaista salasyntyiseksi on luokiteltu 12–39 % (1). Vuosituhannen vaihteessa julkaistussa perusteellisesti tutkitussa yli 5000 saksalaisen potilaan sairaala-aineistossa 23 % aivoinfarkteista jäi salasyntyiseksi (2). Nuoremmilla potilailla salasyntyisen aivoinfarktin osuus on vielä suurempi ja sitä suurempi mitä nuoremmista potilaista on kyse – ylittäen jopa 50 % alle 30-vuotiaiden ikäryhmässä (3). Näiden tutkimusten ajankohtina salasyntyisestä aivoinfarktista ei kuitenkaan ollut käytettävissä yksiselitteisiä diagnostisia kriteereitä.

Vuona 2014 julkaistiin suorien antikoagulanttien tutkimuksia silmällä pitäen ensimmäisen kerran diagnostiset kriteerit emboliselle salasyntyiselle aivoinfarktille (ns. embolic stroke of undetermined source, ESUS) (1). ESUS-kriteereiden mukaan pään kuvantamisessa todetun infarktin tulee sopia emboliseksi (aivojen pienten suonten taudista aiheutuva syy on poissuljettu) ja merkittävän oireiden kaula- tai aivovaltimoahtauman ja tunnetun kardioembolialähteen sekä muun mahdollisen aivoinfarktin syyn tulee olla luotettavasti poissuljettu (taulukko 1).

Helsingin yliopistollisen sairaalaan tuoreessa 540 perätistä aivoinfarktipotilasta käsittäneessä otoksessa 32,6 %:lla syy jäi salasyntyiseksi kliinisen työn yhteydessä tehtyjen selvitysten perusteella (4). Näistä kolme neljästä, 127 (23,5 %



## TAULUKKO 1.

- Pään TT- tai MK-kuvauksessa todetaan aivoinfarkti, joka sopii piirteiltään emboliseksi (esim. keskimmäisen, etummaisen tai takimmaisen aivovaltimon tyvitukos tai perifeerisemmän haaran tukos tai näiden yhdistelmä, sisemmän kaulavaltimon tai nikamavaltimon tukos)
- Kyseistä infarktialuetta suositettavan kallon ulkopuolisen valtimon tai aivovaltimon ateroskleroottinen  $\geq 50\%$ :n ahtauma on poissuljettu
- Tunnetut suuren embolisaatiovaaran sydänperäiset lähteet on poissuljettu
- Muuta syytä, kuten vaskuliitti tai dissekaatio, ei todeta

**Taulukko 1.** Salasyntyisen embolisen aivoinfarktin diagnostiset ESUS-kriteerit. Sovellettu Hart RG ym. mukaan (1).

## TAULUKKO 2.

- Pään TT tai MK
- 12-kanavainen EKG
- Sydämen kaikututkimus rintakehän päältä
- Vähintään 24 tunnin EKG-monitorointi rytmien tunnistavalla laitteella
- Kallon ulkopuolisten aivoja suositettavien valtimoiden ja aivovaltimoiden kuvantaminen joko TT-angiografialla, MK-angiografialla, duplex- ja transkraniaalidopplerlaitteella tai konventionaalisella angiografialla

**Taulukko 2.** Ehdotetut salasyntyisen embolisen aivoinfarktin (ESUS) diagnostiin vaadittavat diagnostiset tutkimukset Hart RG ym. mukaan (1).

**Kuva.** Embolisen aivoinfarktin tyypillisiä piirteitä aivojen kuvantamistutkimuksissa.

**A:** Oikeanpuoleisen keskimmäisen aivovaltimon embolisaatiosta aiheutunut tyvitukos, joka on erotettavissa tiiviinä tavallisessa natiivi-TT-kuvassa (nuoli). Tällainen tukos ("dense media sign") ennustaa hoitamattomana hyvin laajaa infarktivauriota.

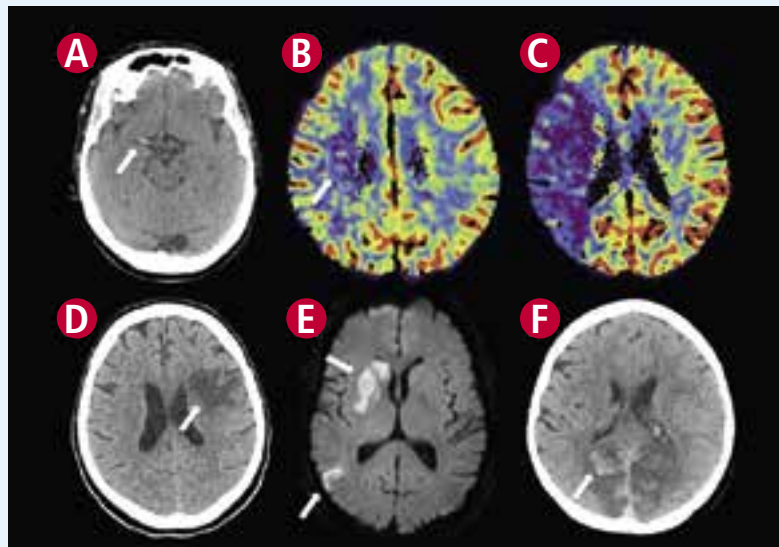
**B:** Keskimmäisen aivovaltimon tyvitukoksen saaneella kuvan A potilaalla TT-perfuusiokuvauksen nk. tilavuuskartta osoittaa värisävyin todennäköisen peruuttamattomasti vaurioituneen aivokudoksen suhteellisen rajatulla ja pienellä alueella (nuoli).

**C:** Samalla potilaalla TT-perfuusiokuvauksen nk. virtauskartta osoittaa pelastettavaa kudosta olevan koko keskimmäisen aivovaltimon suonitusalueen laajuisena eli merkittävästi suuremmalla alueella kuin peruuttamaton vaurio (tummat värisävyt). Tällaisessa tilanteessa aivovaltimo pyritään viiveettä rekanalisoimaan laskimoon annettavalla trombolysihoidolla yhdistettynä endovaskulaariseen stenttiavusteiseen trombektomiaan.

**D:** Aivokuorelle ulottuva keskimmäisen aivovaltimon etummaisen haaran embolinen infarkti (nuoli) TT-kuvassa.

**E:** Kahden eri keskimmäisen aivovaltimon haaran tuoreet emboliset infarktit (nuolet) diffuusiopainotteisessa magneettikuvassa.

**F:** Molempien takimmaisten aivovaltimoiden embolisaatiosta aiheutuneet tyvitukokset, josta seuranneet infarktit TT-kuvassa. Erityisesti oikealla näkyy infarktialueen hemorraginen transformaatio (nuoli), joka on verrattain yleinen lisäongelma kookkaissa embolisissa infarkteissa.



kaikista), oli sellaisia, joiden aivojen kuvantaminen sopi emboliseksi (ns. salasyntyinen embolisaatio) (kuva).

### Mitä tutkimuksia tulisi tehdä?

Taulukossa 2 esitellään ESUS-työryhmän esittämät kriteerit vähimmäisvaatimuksiksi, joiden jäädessä ei-diagnostisiksi

voidaan asettaa ESUS-diagnoosi. Huomioitavaa on, että ateroskleroottinen ahtauma, jonka aste jää alle sovitun  $50\%$ :n, johtaa salasyntyiseksi luokitteluun siitäkin huolimatta, että tämä ateroskleroosiplakki saattaisi olla kausaalisesti merkityksellinen. ESUS-työryhmä ei suosita plakin morfologian tarkastelua eikä myöskään rutiinimaista tromboositaipumusten selvittelyä.

Ruokatorven kautta tehtävän sydämen kaikututkimuksen (TEE) on osoitettu löytävän pelkkää rintakehän päältä tehtävää tutkimusta useammin hoitoon vaikuttavia embolialähteitä, ja sillä voidaan tarkastella myös aorttaa (5). ESUS-kriteerit eivät TEE:tä kuitenkaan suosita, eikä sen lisäarvo ole yksiselitteinen eikä välttämättä kustannustehokkuudella perusteltu. Tuore 27 tutkimusta yhdistänyt systemaattinen katsaus totesi TEE:n löytävän potentiaalisen hoitoon vaikuttaneen löydöksen suurella vaihteluvälillä, 0–31 %:lla tutkituista (6). Yleisimmät TEE:ssä havaittavat löydökset olivat eteisväliseinän avoin soikea aukko ja aneurysma.

### Salasyntyisen embolisaation saaneiden kliiniset piirteet ja ennuste

HYKS:n retrospektiivisessä otoksessa sellaisilla, joiden aivoinfarkti jäi salasyntyiseksi ja se oli radiologisilta piirteiltään embolinen, ilmeni useammin diabetesta ja edeltäviä TIA-kohtauksia, sekä vaikeampia neurologisia oireita verrattuna ei-embolisiin aivoinfarktipotilaisiin. He olivat myös nuorempia ja heillä oli vähemmän kardiovaskulaarisairauksia verrattuna potilaisiin, joilla todettiin ilmeinen kardioembolian lähde. Salasyntyisen embolisen aivoinfarktin saaneista ESUS-kriteerit täyttävät olivat nuorempia ja heillä ilmeni vähemmän oheissairauksia ja heidän varhainen kuolleisuutensa oli pienempää kuin niillä, jotka eivät täytäneet ESUS-kriteereitä (4).

Ateenalaiset selvittivät tuoreessa tutkimuksessaan aivohalvausrekisteristään niin ikään ESUS-kriteerit täyttävien osuutta ja piirteitä ensivaiheen diagnostisten tutkimusten jälkeen (7). Heidän potilaistaan 10 % täytti nämä kriteerit ja eteisvärinä kattoi myöhemmin ilmenevistä syistä liki kolmanneksen. Pitkiä EKG-rekisteröintejä (pois lukien monitoriseuranta ja 24–48 tunnin Holter) ei tässä aineistossa käytetty.

Niin suomalainen kuin kreikkalainenkin tutkimus osoitti ESUS-potilaiden kuolleisuuden merkitsevästi pienemmäksi kuin sellaisten, joilla todettiin tunnettu kardioembolian lähde. Uusivan aivohalvauksen vaara oli HYKS:n aineistossa kuitenkin suurempi ESUS-potilailla kuin niillä, joilla oli tunnettu kardioembolialähde jo varsin lyhyen, 21 kuukauden, seurannan aikana: 9 % vs. 5 % (4). Kreikkalaisessa tutkimuksessa 30 kuukauden seurannassa havaittiin vielä suurempi uusivan aivohalvauksen riski näissä ryhmissä, joskaan ei eroa ryhmien välillä, mikä puolestaan kuvastanee myöhemmin todetun eteisvärinän suurta painoarvoa tämän aineiston ESUS-ryhmässä (29 % vs. 27 %) (8).

### Kuvantamislöydöksiä salasyntyisessä embolisessa aivoinfarktissa

Kuten edellä mainittiin, tavallinen kaikututkimuslöydös salasyntyisessä embolisessa aivoinfarktissa on eteisväliseinän avoin soikea aukko ja toisinaan sen yhteydessä tai it-

senäisesti nähtävä eteisväliseinän aneurysma. Mikäli TEE-tutkimuksessa havaitaan oikovirtaus oikealta vasemmalle, epäillään tyypillisesti paradoksaalista embolisaatiota (1).

Eriasteiset ateroskleroosimuutokset aivoja suonittavissa valtimoissa ovat aivoinfarktin saaneilla hyvin yleisiä löydöksiä. Matala-asteinen ateroskleroottinen ahtauma kaulavaltimossa tai aivovaltimossa jää usein huomioimatta, sillä plakin haavoittuvuuden ja trombogeenisyyden kuvantaminen ei ole vielä kliinistä rutiinia. Nousevasta aortasta tai aortan kaaresta lähtevä ateroskleroottinen tromboembolia voi myös ilmetä salasyntyisenä embolisaationa ja aortan kuvantamisen tulisi kuulua rutiiniin aivoinfarktin saaneella. Myös piilevä maligni sairaus saattaa olla salasyntyisen embolisen aivoinfarktin taustalla. Systemaattisen maligniteettien seulomisten vaikuttavuudesta näillä potilailla ei kuitenkaan ole riittävä tutkimustietoa (9).

### Piilevä eteisvärinä ja ekg:n pitkäkestoiset rekisteröinnit

Jokaisen aivoinfarktipotilaan perustutkimuksiin kuuluu päivystyspoliklinikalle tullessa 12-kanavainen EKG, joka jo paljastaa pienellä osalla tuoreen diagnosoimattoman eteisvärinän. Monitoriseuranta on suositeltavaa jatkaa päivystysalueella ja AVH-yksikössä. Perusteellisesti tehty heidelbergiläis-tutkimus totesi eteisvärinän automaattisesti tunnistavalla algoritmilla varustellun EKG-monitoriseurannan osuvuuden piilevän eteisvärinän löytämiseksi paremmaksi (7,7 %) kuin koulutetun hoitajenkilöstön valvoma monitoriseuranta (5,4 %) tai tavanomainen vuorokauden Holter-rekisteröinti (2,8 %) (10).

Lyhyiden EKG-Holter-rekisteröintien osuvuus ja kustannusvaikuttavuus piilevän eteisvärinän etsimisessä aivoinfarktipotilailla onkin jo pitkään kyseenalaistettu (11). Eräässä tutkimuksessa kolmena perättäisenä aivoinfarktin jälkeisenä päivänä otetuilla tavallisilla 12-kanavaisilla EKG-nauhoituksilla löytyi useammin eteisvärinä kuin vuorokauden EKG-Holter-nauhoituksella (12).

Salasyntyisten aivoinfarktien diagnostiikassa pitkäkestoisempia sairaalassa tai sairaalan ulkopuolella toteutettuja telemetriaseurantoja tehneissä ei-satunnaistetuissa tutkimuksissa eteisvärinä löytyi sitä useammin mitä pitempään rekisteröintiä jatkettiin, jopa yli neljänneksellä (9). Otoksokooltaan riittäviä satunnaistettuja tutkimuksia tässä asetelmassa on tehty kaksi. EMBRACE-tutkimuksessa salasyntyisen aivoinfarktin tai TIA:n saaneet potilaat (n=572) satunnaisesti joko tavanomaiseen vuorokauden EKG-Holter-tutkimukseen tai elektrodivyön avulla tapahtuma-EKG-rekisteröintiin. Holter löysi piilevän eteisvärinän vain 2,8 %:lla kun neljään viikkoon jatkettu tapahtuma-EKG-rekisteröinti löysi eteisvärinän 14,8 %:lla (13). CRYSTAL-AF:ssä samankaltaiset huolellisesti tutkitut potilaat (n=441) satunnaisesti joko tavanomaiseen EKG-rekisteröintiin (Holter-rekisteröinnit, 12-kanavaiset EKG:t) tai ihon alle implantoitavaan eteisvärinän tunnistavaan rytmivalvurirekisteröintiin. Aina 36 kuukauteen jatkuneessa seurannassa tavanomainen rekisteröinti löysi eteisvärinän 3 %:lla, kun rytmivalvurilla



eteisvärinä havaittiin 30 %:lla (eli n. 10 % per vuosi) (14). Aivoinfarktin saaneilla päivittäinen intermittiivinen lyhytkestoinen peukalo-EKG-rekisteröintikin saattaa löytää eteisvärinän tavanomaista EKG-Holterian todennäköisemmin (15). Väestön tasolla kuitenkin pulssin palpaation opettaminen ja rytmihäiriön tunnistaminen auttaa löytämään oireettomia eteisvärinöitä (16). Toimisiko sama myös aivoinfarktin tai TIA:n saaneilla?

Huomioitavaa on, että pienemmissä EKG-rekisteröinnin pilottitutkimuksissa eteisvärinän määritelmät vaihtelivat, ollen lyhimmillään jopa alle 30 sekuntia (9). Tutkimustietoa näiden hyvin lyhyiden paroksysmien yhteydestä aivoinfarktiriskiä on vähän. EMBRACE-tutkimuksessa eteisvärinän määritelmänä oli 30 kammiolyönnin kestoinen ja CRYSTAL-AF-tutkimuksessa tavanomainen, yli 30 sekunnin kestoinen paroksysmi.

Ei vielä tiedetä, millä menetelmällä pitkäkestoinen EKG-rekisteröinti on laajamittaisesti mahdollista toteuttaa. Kalliimmalla teknologialla tehtäviin rekisteröinteihin on tehtävä potilasvalintaa. ESUS-kriteereiden on vähintään täyttyttävä. Sen lisäksi eteisvärinän toteamisen todennäköisyyttä lisäävät korkeampi ikä, naissukupuoli, diabetes, runsas eteis- tai jopa kammiolisälyöntisyys, vasemman eteisen laajentuminen ja alentunut ejektiofraktio (17–20). Varsinkin runsas eteislisälyöntisyys ja P-on-T-tyyppinen löydös sydänsähkökäyrässä lisäävät piilevän eteisvärinän toteamisen todennäköisyyttä (21). Plasman biomarkerit – kuten kohonnut natriureettinen peptidi eteisvenytystä heijastellen – saattavat olla myös hyödyksi potilasvalinnassa (22).

### Salasyntyisen aivoinfarktin jälkeinen sekundaaripreventio

Aivoinfarktin jäädessä salasyntyiseksi tyydytään soveltaamaan käytäntöjä, jotka koskevat ei-sydänperäisen aivoinfarktin sekundaaripreventiota. Tämä tarkoittaa käytännössä verihuti-ale-estäjähoitoa pelkällä aspiriinilla, aspiriinilla ja dipyridamolin yhdistelmällä tai klopidoogreelillä. Lisäksi aloitetaan usein statiinihoito ja verenpaineen alentaminen suosien ensisijaisesti angiotensiinikonvertaasin estäjiä tai angiotensiinireseptorin salpaajia. Piirteiltään selvästi emboliseksi sopivan ja erityisesti iäkkäämmän potilaan kohdalla hoitavaa lääkärinä jää kaivertamaan tieto siitä, että mikäli taustalla olisi se todennäköisin vaihtoehto – piilevä eteisvärinä – jää aspiriinin embolisaation estovaikutus vähäiseksi ja potilas silti altistetaan suurentuneelle vuotoriskille.

Eteisvärinän löytäminen viikkojen tai kuukausien viiveellä aivoinfarktista ei todista suoraa kausaalista syy-yhteyttä aivoinfarktiin. Syy-yhteyden osoittaminen näin lieneekin mahdotonta. Suurimmalla osalla näistä potilaista eteisvärinän toteaminen johtaa kuitenkin hoitostrategian muutokseen eli siirtymiseen verihuti-ale-estosta antikoagulaatiohoitoon.

Käynnissä on kolme satunnaistettua tutkimusta, joissa eteisvärinän tai muiden piilevien tekijöiden diagnostiikkaan ei kannusteta vaan ESUS-kriteerit täyttävät potilaat satunnaistetaan joko aspiriinihoitoon tai suoralle antikoagulantille. NAVIGATE ESUS (rivaroksabaani vs. aspiriini) ja RE-

SPECT ESUS (dabigatraani vs. aspiriini) -tutkimuksissa käytetään kliinistä päätetapahtumaa kun taas ATTICUS-tutkimus (apiksabaani vs. aspiriini) käyttää aivojen magneettikuvassa näkyviä uusia iskeemisiä leesioita päätetapahtumina. Kenties parasta hoitoa ESUS-potilaille tällä hetkellä voisikin tarjota satunnaistamalla heidät johonkin näistä tutkimuksista?

### Aspiriinia, antikoagulanttia vai katetrisulkua avoimeen soikeaan aukkoon?

Embolinen aivoinfarktin topografia ja ESUS-kriteerien täytyminen on vanhempiakin potilaita suhteellisesti yleisempi tilanne nuorilla potilailla (ts. alle 50-vuotiailla) (4). Eteisvärinän sijaan jäädytään usein pohtimaan paradoksaalisen embolisaation mahdollisuutta tilanteessa, jolloin eteisväliseinästä löytyy oikealta vasemmalle oikovirtaus. Väestössäkin yleinen (n. 25 %) avoin soikea aukko on usein ainoa jäljelle jäävä mutta verokkivaestöä selvästi yleisempi löydös. Tavallisesti ei kuitenkaan voida todeta paradoksaaliseen embolisaation epäilyä vahvistavaa laskimotromboosia, selvää laskimotromboosille altistavaa tekijää tai oireiden alkua ponnistellessa. Viime mainitussa tilanteessa Valsalvan manööveri aiheuttaa läppämäisen soikean aukon avautumisen.

Käytännössä avoin soikea aukko lienee viaton ominaisuus ainakin kolmanneksella aivoinfarktin saaneista potilaista (23). Biologinen yhteys avoimen soikean aukon ja aivoembolisaation välillä on kuitenkin olemassa, ja lukuisat tapaus-verrokkitutkimukset ovat tämän yhteyden osoittaneet etenkin nuoremmassa ikäryhmissä (24). Toisaalta väestötason tutkimuksissa ei yhteyttä ole voitu osoittaa (25). Avoimen soikean aukon patogeneisyyttä voidaan yrittää arvioida esimerkiksi nk. ROPE-pisteytyksellä, joka huomioi potilaan iän, keskeisten AVH-riskitekijöiden puuttumisen ja aivoinfarktin topografian (26). Sekään ei kuitenkaan näyttäisi luotettavasti tunnistavan niitä, joilla on perinteisesti ajateltu olevan suurentunut avoimeen soikeaan aukkoon liittyvä aivoinfarktiriski (suuri oikovirtaus, oikovirtaus leuvossa, eteisväliseinäen aneurysmaattinen pullistuma) (27).

Satunnaistettuja verihuti-ale-estäjiä ja antikoagulaatiohoitoa vertailevia tutkimuksia avoimen soikean aukon löytyessä salasyntyisessä aivoinfarktissa on tehty vain yksi (PFO in Cryptogenic Stroke Study), ja se toteutettiin isomman aspiriinia ja varfariinia vertailevan tutkimuksen alaryhmäanalyysinä (28). Tässä tutkimuksessa varfariiniryhmässä esiintyi vähemmän uusivaa aivohalvausta ja kuolemia (9,5 % vs. 17,9 %) mutta ero ei ollut tilastollisesti merkitsevä.

Ei-satunnaistetuissa tutkimuksissa avoimen soikean aukon katetrisulku näytti estävän tehokkaammin uusivia aivoinfarkteja verrattuna lääkehoitoon (29). Kolmessa äskettäisessä satunnaistetussa tutkimuksessa yhdessäkään ei kuitenkaan voitu selvää hyötyä katetrisulusta osoittaa (30–32). Amplatzer-laitteella tehdyt sulkutoimenpiteet onnistuivat kuitenkin käytännössä markkinoilta jo poistunut-

ta Starflex-laitetta paremmin, ja esimerkiksi juuri avoimen soikean aukon koko ja oikovirtauksen suuruus saattavat kuitenkin näiden tutkimusten perusteella olla keskeisiä potilasvalintakriteereitä (33). Lisää tutkimusnäyttöä kuitenkin tarvitaan ja toistaiseksi valikoimattomilla potilailla ei toimenpidettä voida rutiinimaisesti suositella (34).

## Lopuksi

Salasyntyinen aivoinfarkti on yleinen ongelma aivoinfarktipotilaita hoitavissa yksiköissä. Suurin osa näistä sopii piirteitään sydänperäiseen embolisaatioon, ja nyt tiedetään, että piilevä eteisvärinä on tässä joukossa yleinen. Tutkimuksia optimaalisen EKG-rekisteröintistrategian vaikuttavuudesta piilevän eteisvärinän löytämiseksi on tehty vähän, mutta selvää on, että mitä pitempään etsitään, sitä enemmän eteisvärinää löydetään. Eteisvärinän löytämiseksi todennäköisesti järkevintä on yhdistellä eri menetelmiä (35). ESUS-kriteerit ovat tuoneet toivottua ryhtiä salasyntyisen aivoinfarktin diagnostiikkaan ja luokitteluun. Suoria antikoagulantteja testataan parhaillaan tässä joukossa. Haasteita riittää myös nuorella iällä aivoinfarktin saaneilla, sillä vaikka aivoinfarktin ilmaantuvuus onkin heillä pienempi, jää tapahtuma vielä useammin selittämättömäksi. Avoin soikea aukko on tässä joukossa yleinen löydös, mutta lisää systemaattista tutkimustietoa käivataan mm. embolisaatioalttiutta lisäävistä rakenteellisesta ja toiminnallisista syistä sekä siitä, milloin avoin soikea aukko on kausaalisesti merkityksellinen ja on syytä sulkea.

## Lähteet

1. Hart RG, Diener HC, Coutts SB, Easton JD, Granger CB, O'Donnell MJ, Sacco RL, Connolly SJ, Cryptogenic Stroke/ESUS International Working Group. Embolic strokes of undetermined source: the case for a new clinical construct. *Lancet Neurol.* 2014;13:429–438.
2. Grau AJ, Weimar C, Bugge F, Heinrich A, Goertler M, Neumaier S, Glahn J, Brandt T, Hacke W, Diener HC. Risk factors, outcome, and treatment in subtypes of ischemic stroke: the German stroke data bank. *Stroke.* 2001;32:2559–2566.
3. Yesilot Barlas N, Putaala J, Waje-Andreassen U, Vassilopoulou S, Nardi K, Odier C, Hofgart G, Engelter S, Burow A, Mihalka L, Kloss M, Ferrari J, Lemmens R, Coban O, Haapaniemi E, Maaijwee N, Rutten-Jacobs L, Bersano A, Cereda C, Baron P, Borellini L, Valcarengi C, Thomassen L, Grau AJ, Palm F, Urbanek C, Tuncay R, Durukan Tolvanen A, van Dijk EJ, de Leeuw FE, Thijs V, Greisenegger S, Vemmos K, Lichy C, Bereczki D, Csiba L, Michel P, Leys D, Spengos K, Naess H, Tatlisumak T, Bahar SZ. Etiology of first-ever ischaemic stroke in European young adults: the 15 cities young stroke study. *Eur J Neurol.* 2013;20:1431–9.
4. Putaala J, Nieminen T, Haapaniemi E, Meretoja A, Rantanen K, Heikkinen N, Kinnunen J, Strbian D, Mustanoja S, Curtze S, Pakarinen S, Lehto M, Tatlisumak T. Undetermined stroke with an embolic pattern – a common phenotype with high early recurrence risk. *Ann Med.* 2015;47:406–413.
5. de Bruijn SF, Agema WR, Lammers GJ, van der Wall EE, Wolterbeek R, Holman ER, Bollen EL, Bax JJ. Transesophageal echocardiography is superior to transthoracic echocardiography in management of patients of any age with transient ischemic attack or stroke. *Stroke.* 2006;37:2531–2534.
6. McGrath ER, Paikin JS, Motlagh B, Salehian O, Kapral MK, O'Donnell MJ. Transesophageal echocardiography in patients with cryptogenic ischemic stroke: a systematic review. *Am Heart J.* 2014;168:706–712.
7. Ntaios G, Papavasileiou V, Milionis H, Makaritsis K, Manios E, Spengos K, Michel P, Vemmos K. Embolic strokes of undetermined source in the athens stroke registry: a descriptive analysis. *Stroke.* 2015;46:176–181.
8. Ntaios G, Papavasileiou V, Milionis H, Makaritsis K, Vemmou A, Koroboki E, Manios E, Spengos K, Michel P, Vemmos K. Embolic Strokes of Undetermined Source in the Athens Stroke Registry: An Outcome Analysis. *Stroke.* 2015;46:2087–2093.
9. Bang OY, Ovbiagele B, Kim JS. Evaluation of cryptogenic stroke with advanced diagnostic techniques. *Stroke.* 2014;45:1186–1194.
10. Rizos T, Guntner J, Jenetzky E, Marquardt L, Reichardt C, Becker R, Reinhardt R, Hepp T, Kirchhof P, Aleynichenko E, Ringleb P, Hacke W, Veltkamp R. Continuous stroke unit electrocardiographic monitoring versus 24-hour Holter electrocardiography for detection of paroxysmal atrial fibrillation after stroke. *Stroke.* 2012;43:2689–2694.
11. Schaer BA, Zellweger MJ, Cron TA, Kaiser CA, Osswald S. Value of routine holter monitoring for the detection of paroxysmal atrial fibrillation in patients with cerebral ischemic events. *Stroke.* 2004;35:e68–70.
12. Douen AG, Pageau N, Medic S. Serial electrocardiographic assessments significantly improve detection of atrial fibrillation 2.6-fold in patients with acute stroke. *Stroke.* 2008;39:480–482.
13. Gladstone DJ, Spring M, Dorian P, Panzov V, Thorpe KE, Hall J, Vaid H, O'Donnell M, Laupacis A, Cote R, Sharma M, Blakely JA, Shuaib A, Hachinski V, Coutts SB, Sahlas DJ, Teal P, Yip S, Spence JD, Buck B, Verreault S, Casaubon LK, Penn A, Selchen D, Jin A, Howse D, Mehdiratta M, Boyle K, Aviv R, Kapral MK, Mamdani M, EMBRACE Investigators and Coordinators. Atrial fibrillation in patients with cryptogenic stroke. *N Engl J Med.* 2014;370:2467–2477.
14. Sanna T, Diener HC, Passman RS, Di Lazzaro V, Bernstein RA, Morillo CA, Rymer MM, Thijs V, Rogers T, Beckers F, Lindborg K, Brachmann J, CRYSTAL AF Investigators. Cryptogenic stroke and underlying atrial fibrillation. *N Engl J Med.* 2014;370:2478–2486.
15. Doliwa Sobocinski P, Anggardh Rooth E, Frykman Kull V, von Arbin M, Wallen H, Rosenqvist M. Improved screening for silent atrial fibrillation after ischaemic stroke. *Europace.* 2012;14:1112–1116.
16. Virtanen R, Kryssi V, Vasankari T, Salminen M, Kivela SL, Airaksinen KE. Self-detection of atrial fibrillation in an aged population: the LietoAF Study. *Eur J Prev Cardiol.* 2014;21:1437–1442.





17. Tayal AH, Tian M, Kelly KM, Jones SC, Wright DG, Singh D, Jarouse J, Brillman J, Murali S, Gupta R. Atrial fibrillation detected by mobile cardiac outpatient telemetry in cryptogenic TIA or stroke. *Neurology*. 2008;71:1696–1701.
18. Miller DJ, Khan MA, Schultz LR, Simpson JR, Katramados AM, Russman AN, Mitsias PD. Outpatient cardiac telemetry detects a high rate of atrial fibrillation in cryptogenic stroke. *J Neurol Sci*. 2013;324:57–61.
19. Gaillard N, Deltour S, Vilotijevic B, Hornych A, Crozier S, Leger A, Frank R, Samson Y. Detection of paroxysmal atrial fibrillation with transtelephonic EKG in TIA or stroke patients. *Neurology*. 2010;74:1666–1670.
20. Bhatt A, Majid A, Razak A, Kassab M, Hussain S, Safdar A. Predictors of occult paroxysmal atrial fibrillation in cryptogenic strokes detected by long-term noninvasive cardiac monitoring. *Stroke Res Treat*. 2011;2011:172074.
21. Poli S, Diedler J, Hartig F, Gotz N, Bauer A, Sachse T, Muller K, Muller I, Stimpfle F, Duckheim M, Steeg M, Eick C, Schrieck J, Gawaz M, Ziemann U, Zuern CS. Insertable cardiac monitors after cryptogenic stroke – a risk factor based approach to enhance the detection rate for paroxysmal atrial fibrillation. *Eur J Neurol*. 2015.
22. Wachter R, Lahno R, Haase B, Weber-Kruger M, Seegers J, Edelmann F, Wohlfahrt J, Gelbrich G, Gorlitz A, Kermer P, Vollmann D, Hasenfuss G, Groschel K, Stahrenberg R. Natriuretic peptides for the detection of paroxysmal atrial fibrillation in patients with cerebral ischemia--the Find-AF study. *PLoS One*. 2012;7:e34351.
23. Alsheikh-Ali AA, Thaler DE, Kent DM. Patent foramen ovale in cryptogenic stroke: incidental or pathogenic? *Stroke*. 2009;40:2349–2355.
24. Overell JR, Bone I, Lees KR. Interatrial septal abnormalities and stroke: a meta-analysis of case-control studies. *Neurology*. 2000;55:1172–1179.
25. Davis D, Gregson J, Willeit P, Stephan B, Al-Shahi Salman R, Brayne C. Patent foramen ovale, ischemic stroke and migraine: systematic review and stratified meta-analysis of association studies. *Neuroepidemiology*. 2013;40:56–67.
26. Kent DM, Ruthazer R, Weimar C, Mas JL, Serena J, Homma S, Di Angelantonio E, Di Tullio MR, Lutz JS, Elkind MS, Griffith J, Jaigobin C, Mattle HP, Michel P, Mono ML, Nedeltchev K, Papetti F, Thaler DE. An index to identify stroke-related vs incidental patent foramen ovale in cryptogenic stroke. *Neurology*. 2013;81:619–625.
27. Wessler BS, Thaler DE, Ruthazer R, Weimar C, Di Tullio MR, Elkind MS, Homma S, Lutz JS, Mas JL, Mattle HP, Meier B, Nedeltchev K, Papetti F, Di Angelantonio E, Reisman M, Serena J, Kent DM. Transesophageal echocardiography in cryptogenic stroke and patent foramen ovale: analysis of putative high-risk features from the risk of paradoxical embolism database. *Circ Cardiovasc Imaging*. 2014;7:125–131.
28. Homma S, Sacco RL, Di Tullio MR, Sciacca RR, Mohr JP, PFO in Cryptogenic Stroke Study (PICSS) Investigators. Effect of medical treatment in stroke patients with patent foramen ovale: patent foramen ovale in Cryptogenic Stroke Study. *Circulation*. 2002;105:2625–2631.
29. Kitsios GD, Dahabreh IJ, Abu Dabrh AM, Thaler DE, Kent DM. Patent foramen ovale closure and medical treatments for secondary stroke prevention: a systematic review of observational and randomized evidence. *Stroke*. 2012;43:422–431.
30. Furlan AJ, Reisman M, Massaro J, Mauri L, Adams H, Albers GW, Felberg R, Herrmann H, Kar S, Landzberg M, Raizner A, Wechsler L, CLOSURE 1 Investigators. Closure or medical therapy for cryptogenic stroke with patent foramen ovale. *N Engl J Med*. 2012;366:991–999.
31. Carroll JD, Saver JL, Thaler DE, Smalling RW, Berry S, MacDonald LA, Marks DS, Tirschwell DL, RESPECT Investigators. Closure of patent foramen ovale versus medical therapy after cryptogenic stroke. *N Engl J Med*. 2013;368:1092–1100.
32. Meier B, Kalesan B, Mattle HP, Khattab AA, Hildick-Smith D, Dudek D, Andersen G, Ibrahim R, Schuler G, Walton AS, Wahl A, Windecker S, Juni P, PC Trial Investigators. Percutaneous closure of patent foramen ovale in cryptogenic embolism. *N Engl J Med*. 2013;368:1083–1091.
33. Rengifo-Moreno P, Palacios IF, Junpaparp P, Witzke CF, Morris DL, Romero-Corral A. Patent foramen ovale transcatheter closure vs. medical therapy on recurrent vascular events: a systematic review and meta-analysis of randomized controlled trials. *Eur Heart J*. 2013;34:3342–3352.
34. Li J, Liu J, Liu M, Zhang S, Hao Z, Zhang J, Zhang C. Closure versus medical therapy for preventing recurrent stroke in patients with patent foramen ovale and a history of cryptogenic stroke or transient ischemic attack. *Cochrane Database Syst Rev*. 2015;9:CD009938.
35. Sposato LA, Cipriano LE, Saposnik G, Ruiz Vargas E, Riccio PM, Hachinski V. Diagnosis of atrial fibrillation after stroke and transient ischaemic attack: a systematic review and meta-analysis. *Lancet Neurol*. 2015;14:377–387. ■

#### Sidonnaisuudet

- Jukka Putaala: Luentopalkkio (Boehringer Ingelheim, BMS-Pfizer, Bayer, Orion, St. Jude Medical), saadut apurahat (HUS-VTR, Suomen Akatemia, Suomen lääketieteen säätiö), konsultointi (BMS-Pfizer, Boehringer Ingelheim).
- Jorma Kokkonen: Ei sidonnaisuuksia.

Jukka Putaala

Dosentti, neurologian erikoislääkäri  
HYKS Meilahden sairaala

Jorma Kokkonen

Dosentti, kardiologian erikoislääkäri  
Keski-Suomen keskussairaala

Nyt myös tulkintatuella rytmihäiriöiden vieläkin yksinkertaisempaan ja tehokkaampaan diagnosointiin!

# Löydä eteisvärinä - Pysäytä aivoinfarkti

Helppo, tehokas ja kustannuksia säästävä -  
Käytössä jo 300 klinikalla Pohjois-Euroopassa

1). Svennberg, E. et.al. Mass Screening for Untreated Atrial Fibrillation: The STROKESTOP Study. Circulation. 2015:Apr:24

2). Aronsson, M. et.al. Cost-effectiveness of mass screening for untreated atrial fibrillation using intermittent ECG recording. Europace. 2015:Apr:12

[www.zenicor.fi](http://www.zenicor.fi)

